Faringectomías y faringolaringectomías

J.-L. Lefebvre, Y. Mallet

Los cánceres de la hipofaringe suelen aparecer en pacientes que presentan mal estado general y de forma habitual su diagnostico es tardío. Cuando son operables, requieren a menudo una intervención radical. Los progresos de la quimioterapia han permitido iniciar investigaciones clínicas para evitar esta cirugía tan mutilante, lo que se ha conseguido en algunos casos. Sin embargo, la cirugía conserva numerosas indicaciones. La cirugía endoscópica con láser de CO_2 permite, en casos muy seleccionados, la resección de pequeños tumores de localización alta. La faringectomía parcial lateral permite la resección de tumores relativamente limitados de la pared externa de la hipofaringe, mientras que las hemilaringofaringectomías supraglóticas o supracricoideas permiten la extirpación de los tumores limitados de la parte superior del muro faringolaríngeo. La faringolaringectomía total sigue siendo, aunque es muy mutilante, un tratamiento excelente para los tumores más avanzados que no son susceptibles de la conservación laríngea. Las faringolaringectomías circulares pueden permitir la exéresis de tumores más evolucionados cuando la extensión locorregional y el estado del paciente lo permiten. Por último, la cirugía reconstructiva ha permitido efectuar mejores exéresis y ha mejorado de forma considerable los resultados de la cirugía en el paciente irradiado.

© 2006 *Elsevier SAS. Todos los derechos reservados.*

Palabras Clave: Hipofaringe; Cirugía parcial; Láser; Cirugía radical; Cirugía reconstructiva

Plan

- **Introducción** 1
- **Generalidades** 1
  - Preparación del paciente 2
  - Traqueotomía 2
  - Vaciamientos cervicales 2
  - Cuidados postoperatorios 2
  - Caso especial: la cirugía en el paciente irradiado 2
- **Faringolaringectomías radicales** 3
  - Faringolaringectomía total clásica (FLT) 3
  - Faringolaringectomía total con derivación traqueo-laringo-faríngea 4
  - Faringolaringectomía total circular 6
- **Faringectomías y faringolaringectomías parciales** 8
  - Faringectomía parcial 8
  - Hemifaringolaringectomía horizontal supraglótica 9
  - Hemifaringolaringectomía supracricoidea 10
- **Cirugía endoscópica con láser de CO_2** 10
- **Conclusión** 10

Introducción

El tratamiento de los cánceres de la hipofaringe ha experimentado grandes cambios en las últimas dos décadas. La cirugía reconstructiva ha alcanzado su madurez con los colgajos musculocutáneos y los trasplantes libres, que permiten exéresis más amplias, o en zonas irradiadas en mejores condiciones. Bajo la influencia de la escuela alemana, la cirugía endoscópica con láser de CO_2 tiene aspectos interesantes, incluso aunque presente menos indicaciones que en el caso de los tumores laríngeos. En realidad, el desarrollo de las estrategias de conservación laríngea ha modificado de forma notable las actitudes terapéuticas hasta el punto de hacer pensar que la cirugía sólo tiene validez como técnica de rescate. Se debe subrayar que, aunque la conservación de la laringe es una meta deseable que debe intentarse siempre que sea posible, las técnicas quirúrgicas iniciales siguen siendo eficaces y conservan un lugar indiscutible en el arsenal terapéutico. Además, las técnicas de cirugía faringolaríngea parcial forman parte de las estrategias de conservación laríngea.

Generalidades

Las faringectomías y las faringolaringectomías tratan un conjunto de tumores cuya característica común es su proximidad anatómica. En este artículo se describen las principales técnicas documentadas y sus indicaciones, que están bien sistematizadas en la actualidad. No obstante, todas estas intervenciones presentan fases comunes.

Preparación del paciente

El paciente se coloca en decúbito supino sobre la mesa de quirófano y en un primer momento se intuba por la vía clásica (orotraqueal o nasotraqueal), con administración de la anestesia general mediante ventilación controlada. Se coloca de forma sistemática una sonda nasogástrica de silicona de pequeño diámetro, y se deja a débito por gravedad durante la intervención. Se fija de forma provisional a la entrada nasal mediante una sutura y se mantendrá hasta la reanudación de la alimentación por vía oral. En función de los antecedentes del paciente y de la duración de la intervención, se puede colocar una sonda urinaria.

Los campos deben colocarse en función de la intervención que se vaya a practicar. Deben incluir las dos áreas ganglionares en caso de vaciamiento bilateral. Ante una reconstrucción o cobertura con colgajo de pectoral mayor, deben incluir el hemotórax homolateral.

Traqueotomía

En la cirugía parcial faríngea y faringolaríngea, la intervención comienza con la traqueotomía, con separación de esta fase quirúrgica del resto de la intervención. La propia incisión cutánea se encuentra también separada de la incisión principal necesaria para la exéresis tumoral y ganglionar. Los autores consideran que los elementos comprendidos en el área de la traqueotomía no están incluidos en las faringectomías parciales ni en las faringolaringectomías parciales. Esto permite limitar en gran medida la disección alrededor de la traqueotomía, y por tanto los riesgos de infección cervical a partir de este orificio. La cánula que se coloca se anuda de forma sistemática a la piel. Aunque no es indispensable durante la realización de la traqueotomía ni en intervenciones posteriores, se puede colocar un rodillo debajo de los hombros del paciente, adaptado a su morfología.

Por el contrario, en las intervenciones faringolaríngeas radicales, los autores practican la traqueotomía durante la intervención, aprovechando la incisión cutánea de cervicotomía. Se practica después del o de los vaciamientos cervicales y antes de la exéresis tumoral. A través de este orificio, se introduce en la tráquea una sonda de tipo Montendon, que se fija a la piel. La traqueotomía provisional se modificará al final de la intervención mediante la realización del traqueostoma, separando de forma hermética y definitiva las vías respiratorias del lecho cervical.

Vaciamientos cervicales

Los tumores faringolaríngeos e hipofaríngeos presentan como característica común la de ser muy linfófilos [1, 2]. Las diferentes técnicas de exéresis tumoral propuestas se asocian siempre por ello a un vaciamiento cervical uni o bilateral.

Si la lesión se encuentra muy lateralizada, se practica de forma sistemática el vaciamiento cervical homolateral. Si la lesión alcanza o sobrepasa la línea media (pared faríngea posterior, región retrocricoidea, valécula y base de la lengua) se efectúa un vaciamiento celuloganglionar cervical bilateral en el mismo tiempo quirúrgico. Comprende las siguientes áreas:

- el área subdigástrica preespinal (región IIa de la clasificación de la American Academy of Otolaryngology-Head and Neck Surgery);
- el área subdigástrica retroespinal (región IIb);
- el área supraomohioidea (región III);
- el área infraomohioidea (región IV);
- el área espinal (región V).

Cuando existe invasión de la base de la lengua, se incluye en el vaciamiento la región submandibular (región Ib), más para permitir la protección de los vasos linguales y del nervio hipogloso mayor y asegurar la disección mucosa a distancia de los límites tumorales, que para realizar el vaciamiento en sí mismo, ya que su invasión es poco frecuente.

Los vaciamientos se practican antes de la exéresis faríngea o faringolaríngea, aunque a veces se practica la exéresis en monobloque, incluyendo la pieza con las adenopatías que se encuentran en contigüidad inmediata.

En caso de invasión del fondo del seno piriforme y/o de la región subglótica puede ser necesario practicar vaciamientos recurrenciales y, como consecuencia, tiroidectomías parciales o totales. Esto suele ocurrir en las intervenciones radicales, como la laringectomía total con faringectomía parcial (FLT), o la faringolaringectomía total circular (FLTC). Por lo general, estos vaciamientos se practican en monobloque con la pieza quirúrgica. Las paratiroides se conservan en la medida de lo posible.

Cuidados postoperatorios

La primera cura se realiza el segundo día (D2). Los drenes de vacío se retiran si han recogido menos de 50 cc durante las 24 horas anteriores. La antibioticoterapia profiláctica instaurada desde la premedicación se abandona el D1 de la intervención.

En las cirugías parciales, el primer cambio de cánula se efectúa a las 48 horas, y se coloca una cánula fenestrada, que se cambia una vez al día. Cuando el paciente tolera bien la cánula tapada durante 24 horas seguidas, se le retira. La rehabilitación foniátrica se inicia el D5. La reanudación de la alimentación tiene lugar alrededor del D8.

Para las cirugías radicales (FLT, FLTC), se practica un tránsito faringoesofágico con contraste hidrosoluble el D7, antes de reanudar la alimentación. En ausencia de fístula detectable, se retira la sonda nasogástrica y se reanuda la alimentación por vía oral. La rehabilitación foniátrica (aprendizaje de la vía esofágica o de la vía traqueoesofágica) comienza en el mes posterior a la intervención.

Caso especial: la cirugía en el paciente irradiado

Cada vez con más frecuencia, los autores se ven obligados a efectuar intervenciones quirúrgicas de rescate después de la radioterapia exclusiva o de la radioquimioterapia. Aunque el conjunto de técnicas propuestas en este artículo no está contraindicado en estos casos, el postoperatorio de las cirugías parciales, en especial el de las técnicas supracricoideas, son más delicados. El riesgo de edema es mucho mayor y dificulta el restablecimiento de la alimentación por vía oral. Existe un verdadero riesgo de fracaso funcional que es preciso tener en cuenta. En este contexto, el primer intento de reanudar la alimentación oral no debe retrasarse, pero se debe prevenir a los pacientes de que la rehabilitación de la deglución puede ser prolongada y de que existe un riesgo de que la cánula se retire de forma tardía después de la cirugía parcial de rescate. En las cirugías radicales (FLT y FLTC) en el paciente irradiado, el control radiológico previo a la reanudación de la alimentación oral se practica más tarde, hacia el décimo día. De forma general, el riesgo de infección postoperatoria inmediata es mucho más elevado y justifica el empleo del colgajo muscular puro de pectoral mayor para recubrir las suturas mucosas, que acorta los tiempos de cicatrización y protege los ejes vasculares. Esta precaución ha disminuido de forma considerable la morbilidad postoperatoria y, en concreto, el riesgo de ruptura carotídea.

Faringolaringectomías radicales

Estas técnicas comparten la práctica sistemática de un traqueostoma definitivo. Salvo en la laringectomía subtotal de tipo Pearson, se sacrifican todas las estructuras endolaríngeas. La resección faríngea depende de la localización y de la extensión de la lesión tumoral hipofaríngea.

Faringolaringectomía total clásica (FLT)

Consiste en una laringectomía total con faringectomía parcial.

Indicaciones

Las indicaciones de la faringolaringectomía total dependen directamente de la necesidad de conservar suficiente mucosa faríngea para asegurar la alimentación adecuada al finalizar el tratamiento [1, 2].

El tumor puede localizarse en uno de los dos senos piriformes, pero con los siguientes límites: en la zona inferior, no debe afectar a la boca del esófago; en la posterior, no debe invadir de forma masiva la pared faríngea posterior o la región retrocricoidea; en sentido superolateral, puede ascender hacia la fosa amigdalina siempre que la infiltración no sea considerable. En sentido superoanterior, la lesión puede invadir la base de la lengua, con la condición de que durante la resección sea posible conservar uno de los dos pedículos vasculares linguales.

La segunda gran indicación de esta intervención son las lesiones de la pared faringolaríngea. En la parte inferior, la lesión puede invadir el cricoides hacia el nivel subglótico, e incluso los primeros anillos traqueales (pero de forma limitada), y extenderse hacia la boca del esófago. En sentido superior, los límites son los mismos que para la indicación previa. Lateralmente, la lesión puede invadir el seno piriforme homolateral, siempre que respete los mismos límites que en la indicación previa.

Cuando el tumor afecta al nivel subglótico y/o al fondo de los senos piriformes, se debe practicar en la misma fase operatoria un vaciamiento ganglionar recurrencial, que a menudo será bilateral. En este caso, incluso puede ser necesaria la hemitiroidectomía o la tiroidectomía total, con cuidado de conservar las paratiroides.

Durante el tratamiento de un tumor de estas características, se debe tener siempre presente el riesgo real de hipotiroidismo, incluso aunque se conserve la glándula tiroides, ya que la irradiación postoperatoria casi sistemática incluye el área tiroidea.

Preparación del bloque faringolaríngeo

Tal como se ha descrito antes, esta fase quirúrgica se realiza tras el/los vaciamiento(s) y la traqueotomía.

En el lado sano (Fig. 1)

Los autores efectúan de forma sistemática la incisión de los músculos suprahioideos a lo largo del hueso hioides, liberándolos de sus inserciones superiores. También se secciona la membrana hioglosa, sin lesionar el contenido de la celda preepiglótica. El hueso hioides se retira posteriormente en monobloque con la pieza quirúrgica. Este tiempo exige prestar una atención especial al nervio hipogloso mayor (XII) y a la arteria lingual, que deben conservarse a cada lado. Su extirpación también evita al paciente el riesgo de osteorradionecrosis que supone dejar el hueso hioides en su sitio pero muy desvascularizado [1].

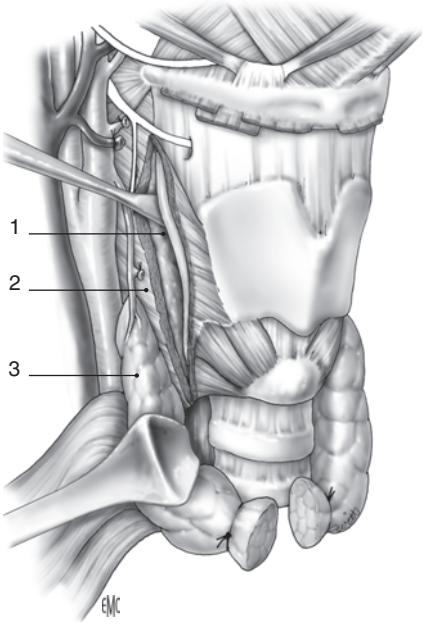

Figura 1. Faringectomía parcial con laringectomía total. 1. Liberación del seno piriforme sano. 2. Constrictor inferior. 3. Conservación de la glándula tiroides.

El pedículo tiroideo superior se identifica y se conserva, mientras que el pedículo laríngeo superior se liga. El músculo constrictor inferior se secciona muy cerca de su inserción en el cartílago tiroides, lo que libera el borde externo del ala tiroidea en toda su longitud. Se continúa hacia arriba esta maniobra, lo que permite liberar del todo el asta superior del ala tiroidea y después su borde libre superior. Esta fase requiere en especial la sección de la membrana tirohioidea en su inserción tiroidea. Estas maniobras preparatorias permiten la liberación del seno piriforme sano en su porción retrotiroidea. Para ello es necesario emplear un despegador que, de fuera adentro y de arriba abajo, permite despegar toda la cara externa del seno piriforme en su porción inferior hasta el ángulo anterior. El plano de despegamiento discurre entre el pericondrio interno y el cartílago.

Los músculos infrahioideos se pueden conservar, para lo que deben liberarse de sus inserciones hioideas. Se debe asegurar la adecuada vitalidad de estos músculos al final de la intervención, para lo que es preciso conservar sobre todo el pedículo tiroideo superior, incluido el retorno venoso, y la ausencia de manipulación traumática.

En el lado de la lesión

Por lo general, la pared lateral faríngea de este lado no se puede conservar. Habrá que conformarse, si es posible, con conservar el pedículo tiroideo superior. La ligadura del pedículo laríngeo superior se efectúa de la misma forma que en el lado sano. Éstas suelen ser las únicas fases preparatorias necesarias en el lado de la lesión antes del acceso a la mucosa.

Exéresis faringolaríngea (Fig. 2)

En general, esta exéresis se practica en sentido superoinferior, salvo en el caso de que exista invasión de la valécula o de la base de la lengua.

Una vez seccionada la membrana hioglosa, la celda preepiglótica se rechaza en sentido inferior de forma progresiva con el bisturí eléctrico, sin penetrar en ella. Esta fase permite una amplia liberación de la valécula, que se respeta de forma sistemática en el lado sano. Tras la aspiración de las secreciones, se amplía la sección mucosa y se une al repliegue aritenoepiglótico del lado

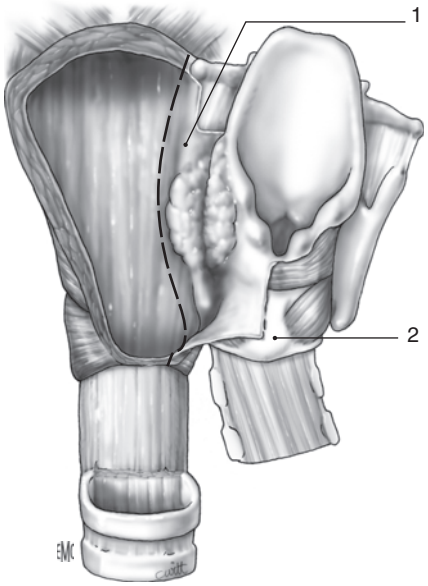

Figura 2. Faringectomía parcial con laringectomía total. Exposición del tumor al bascular la pieza quirúrgica hacia el lado afectado tras la abertura de la faringe en el lado sano. 1. Borde posterior del ala tiroidea del lado afectado. 2. Cricoides.

sano con el bisturí eléctrico. La mucosa del seno piriforme sano se libera progresivamente del muro faringolaríngeo. Esta mucosa ya había sido liberada antes de sus inserciones cartilaginosas a nivel del ángulo anterior y de su cara lateral. Esta importante fase permite conservar la mayor parte de la mucosa necesaria para la reconstrucción faríngea. Cuando la abertura es lo bastante amplia y la zona tumoral se encuentra bien expuesta, se completa la intervención en el lado de la lesión mediante la extirpación, junto con la lesión, de un margen de mucosa sana de 1 cm en todas las direcciones.

Cuando termina la sección mucosa, la exéresis continúa con la sección completa del anillo traqueal situado justo por encima del orificio de la traqueotomía. En caso de invasión baja en monobloque, se reseca el lóbulo tiroideo homolateral a la lesión así como el vaciamiento recurrencial contiguo.

La pieza se abre con la tijera a lo largo de la pared faríngea posterior y ante la menor duda se practican nuevos cortes que se envían para su estudio intraoperatorio.

Cierre del faringostoma

Siempre que sea posible (paciente demandante y motivado, mucosa de buena calidad) se colocará una prótesis fonatoria. El cierre faríngeo se realiza por simple aproximación mucosa [3]. Se practica el cierre de este faringostoma mediante puntos invertidos esencialmente submucosos, espaciados unos 4 mm. Cada extremidad de este cierre en T puede requerir un punto en bolsa invertido. Por encima, se crea de forma sistemática un plano de cobertura con los músculos constrictores de la faringe mediante sutura simple. Por lo general, los músculos infrahioideos se han resecado con la pieza quirúrgica en el lado lesionadle la lesión, ya que su vascularización suele verse comprometida por la magnitud del vaciamiento practicado en este lado, sobre todo cuando se sacrifica la yugular interna y sus ramas. En el lado sano, estos músculos suelen conservarse, por lo que se pueden utilizar para crear el plano de cobertura.

Utilización de colgajos para el cierre

El denominado «cierre apretado sobre la sonda gástrica», consistente en crear una neofaringe con insuficiente superficie de mucosa, debe proscribirse, ya que da lugar a una estenosis inmediata o secundaria a la radioterapia postoperatoria. Para conseguir superficie mucosa suficiente, puede emplearse el colgajo dorsal de lengua [2], que se labra a expensas de la mucosa de la base lingual, con conservación de la arteria lingual y del nervio hipogloso mayor. A continuación se rechaza en sentido inferior y se sutura a la mucosa hipofaríngea restante. La reconstrucción también puede practicarse con un colgajo musculocutáneo de pectoral mayor [4]. La paleta cutánea se puede labrar en función del defecto mucoso, adoptando a grandes rasgos en posición anatómica pectoral el aspecto de un triángulo de vértice superior. Se prefiere la realización de una FLTC (cf infra) con reconstrucción inmediata antes que intentar el cierre con una banda mucosa estrecha cuya viabilidad sea comprometida.

Cierre de la cervicotomía

Después de la hemostasia cuidadosa y la colocación de uno o dos drenajes de vacío, se crea el traqueostoma por fijación de la tráquea a la piel. El plano subcutáneo se cierra con sutura de reabsorción lenta y el plano cutáneo por lo general con grapas. No se efectúa vendaje compresivo, ya que el simple vacío de unos drenes bien situados es suficiente para reposicionar los planos. Los puntos y las grapas se retiran el D10.

Faringolaringectomía total con derivación traqueo-laringo-faríngea

Esta técnica quirúrgica desarrollada en 1980 por el equipo de Pearson [5] deriva de la FLT, manteniendo el principio del traqueostoma, pero se distingue de ella por la posibilidad de reconstruir una derivación fonatoria con una unidad cricoaritenoidea funcional.

Indicaciones

Las principales indicaciones [5-8] son muy parecidas a las de la faringolaringectomía total. Esta técnica no es practicable si la lesión endolaríngea inicial se extiende a la comisura posterior, al aritenoides contralateral subglótico o presenta algún trastorno de la movilidad laríngea contralateral. Esta intervención no se puede realizar en los cánceres que se originan en el seno piriforme si se extienden a la región retrocricoidea, a la comisura posterior, al seno piriforme contralateral o presentan trastornos de la movilidad laríngea contralateral. Esta técnica conserva además los límites habituales de la FLT.

Traqueotomía

La traqueotomía se practica sistemáticamente debajo del segundo anillo traqueal a continuación del vaciamiento cervical. Este orificio se transformará al final de la intervención en un traqueostoma y los dos primeros anillos traqueales que se conservan servirán posteriormente de apoyo para el dedo del paciente durante la obturación de la derivación.

Exposición de la faringolaringe

Es similar a las primeras fases de la FLT. Se seccionan los músculos infrahioideos y se rechazan sobre la pieza quirúrgica. El hueso hioides se libera de sus inserciones suprahioideas, incluida la membrana hioglosa, y se rechazan sobre la pieza quirúrgica. Se efectúa una ligadura del pedículo laríngeo superior en el nervio laríngeo superior del lado de la lesión. En el lado sano, se conserva el hemilóbulo tiroideo, así como su vascularización, en especial el pedículo tiroideo superior. El pedículo laríngeo superior se conserva junto con el nervio laríngeo superior.

Preparación de la derivación

Este tiempo comienza con la tirotomía anterior en toda su longitud en el ángulo anterior del cartílago

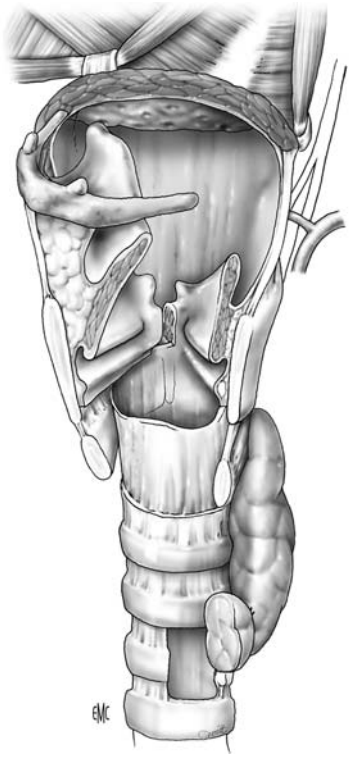

Figura 3. El trayecto de la sección mucosa conserva las estructuras necesarias para la confección de la derivación.

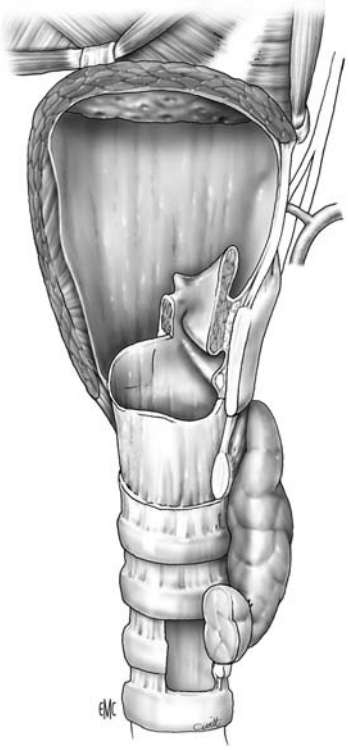

Figura 4. Presentación de las estructuras laríngeas que se conservan para la confección de la derivación.

tiroides. En el lado sano, se realiza un despegamiento subpericóndrico interno del espacio paralaríngeo aproximadamente en los dos tercios anteriores de la superficie interna del ala. A continuación se practica la sección vertical de esta porción del ala tiroidea del lado sano, de forma que queda una banda cartilaginosa posterior sobre la que se insertan los constrictores y el seno piriforme sano por dentro (Fig. 3).

El arco anterior del cartílago cricoides se libera en toda su longitud. El espacio mucoso subglótico se conserva y forma parte de la porción inferior de la derivación, justo por encima de los dos primeros anillos traqueales. El arco cricoideo se secciona a ambos lados cerca de la lámina cricoidea, con cuidado de no lesionar el nervio recurrente en el lado sano.

La mucosa se abre a nivel de la valécula y se tracciona de la epiglotis hacia delante. La sección mucosa comienza en el lado sano, teniendo en cuenta la extensión tumoral, y se dirige en sentido descendente, con el inicio en el repliegue aritenoepiglótico, para continuar por la parte anterior de la banda ventricular y el extremo anterior de la cuerda vocal. Si el tumor sobrepasa la línea media por delante, esta maniobra se practica de la misma manera, pero la tijera debe retroceder entonces para quedar a distancia de la invasión tumoral en el lado sano. Por detrás, se practica una sección interaritenoidea, con cuidado de conservar bien la unidad cricoaritenoidea del lado sano. A continuación se secciona la mucosa cricoidea del lado afectado a nivel paramedial, quedando siempre a distancia de la lesión, para unirse por delante con el extremo anterior de la cuerda vocal por su cara inferior. La lámina cricoidea se secciona a todo lo largo siguiendo la sección mucosa. La laringe se abre entonces como un libro y la resección faríngea mucosa se efectúa a distancia del tumor, según los mismos principios que en la faringolaringectomía total convencional. Al final de la resección, queda una unidad cricoaritenoidea funcional y una hemilaringe en la que conviene verificar la integridad ventricular para evitar toda fuga de aire durante la utilización de la derivación y la posible formación de un laringocele (Fig. 4).

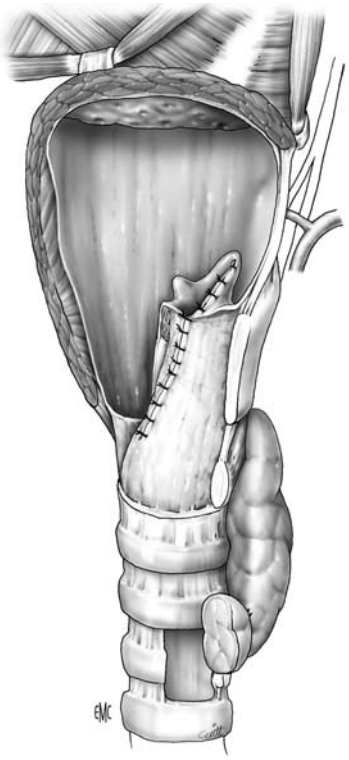

Figura 5. Tubulización de las estructuras laríngeas conservadas, sin sonda de calibración.

Cierre de la derivación (Fig. 5)

Las estructuras mucosas hemilaríngeas conservadas se liberan de sus inserciones cartilaginosas para poder ser tubulizadas sobre sí mismas desde la tráquea hasta el seno piriforme sano. Se efectúan las suturas con hilo de poliglactina de 3.0 submucoso con puntos separados, en sentido descendente. Se debe conservar la movilidad aritenoidea en la parte alta de este cierre, lo que asegurará la estanqueidad durante la deglución.

Algunos equipos [9] proponen la reconstrucción con colgajos, libres o no, lo que permite evitar el traqueostoma.

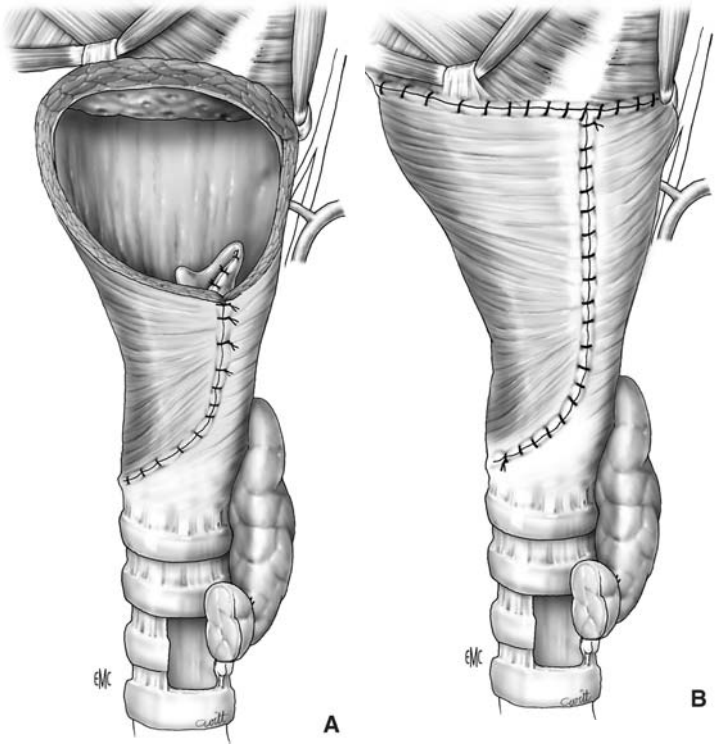

Figura 6. Cierre faríngeo en T según la técnica habitual.

Cierre (Fig. 6)

Para la faringe, se trata de un cierre en T clásico, en sentido inferosuperior como en cualquier faringolaringectomía total, pero teniendo cuidado de incluir en la neofaringe la derivación así reconstruida. El cierre de la cervicotomía se efectúa de la misma manera que en la FLT clásica.

Cuidados postoperatorios

Los cuidados son los mismos que en la FLT clásica. La derivación puede probarse a partir del 8.° día. Se le puede proveer después de un equipo de «manos libres» para que el paciente no tenga que aplicar el dedo sobre el traqueostoma al hablar. En la experiencia de los autores [10], la confección de la derivación fonatoria no alarga la hospitalización ni retrasa el reinicio de la alimentación oral. Los principales equipos publican resultados similares [11-13].

El control vocal varía entre el 83 y el95 %, en función de los equipos [7, 12-18]. Según estos mismos autores, la derivación es funcional en un rango que oscila del 76 al 93%.

Faringolaringectomía total circular

Es una intervención bastante parecida a la FLT en la que se asocia a la vez la laringectomía total y la hipofaringectomía total. La principal dificultad es su reconstrucción.

Indicaciones

Esta cirugía está indicada cuando la extensión de la lesión no permite conservar suficiente mucosa hipofaríngea para la reconstrucción de la faringe [2, 19, 20]. Se trata por tanto de lesiones hipofaríngeas que afectan a ambos senos piriformes o bien a uno solo, pero con una amplia extensión a la pared faríngea posterior. El límite inferior es la afectación de la boca del esófago sin sobrepasarla. En sentido superior, la lesión puede invadir de manera limitada la base de la lengua y las fosas amigdalinas. Es preciso asegurar con pruebas de imagen la integridad de la aponeurosis prevertebral y del espacio intertraqueoesofágico.

Ante el menor riesgo de tener que practicar una FLT con reconstrucción sobre sonda, los autores prefieren practicar de entrada una FLTC, aunque un estado general muy deteriorado y/o una afectación ganglionar muy desfavorable son contraindicaciones muy frecuentes para esta intervención [21, 22].

Preparación del paciente

Se realiza según se ha descrito en las generalidades, pero en cuanto a los campos operatorios, debe comprender además el área del colgajo escogido para la reconstrucción.

Vaciamientos cervicales

El equipo de los autores practica en esta intervención el vaciamiento celuloganglionar cervical bilateral sistemático de las áreas IIa, IIb, III, IV, Va y Vb. Se suele realizar un vaciamiento no conservador de la vena yugular interna en el lado del ganglio de mayor tamaño. De forma sistemática, se practica como mínimo el vaciamiento recurrencial del lado de la lesión con hemitiroidectomía asociada, pero a menudo constituye una indicación de tiroidectomía total con vaciamiento recurrencial bilateral.

Preparación del bloque faringolaríngeo

Igual que en la FLT, se seccionan todos los músculos suprahioideos, y se dobla así el hueso hioides y sus inserciones musculares infrahioideas sobre la pieza quirúrgica. En esta intervención, se secciona la membrana hioglosa para permitir el acceso a la mucosa de la valécula, pero en ningún caso se franquea la celda preepiglótica. En las partes laterales, se ligan ambos pedículos laríngeos superiores. En el lado afectado se ligan el pedículo tiroideo superior y la arteria tiroidea inferior. Si se conserva el hemitiroides del lado sano o menos afectado, es evidente que se conservan los ejes vasculares tiroideos de ese lado.

Los músculos infrahioideos del lado sano pueden conservarse con la condición de que el vaciamiento cervical de ese lado respete la vena yugular interna y que el pedículo tiroideo superior haya sido bien conser-

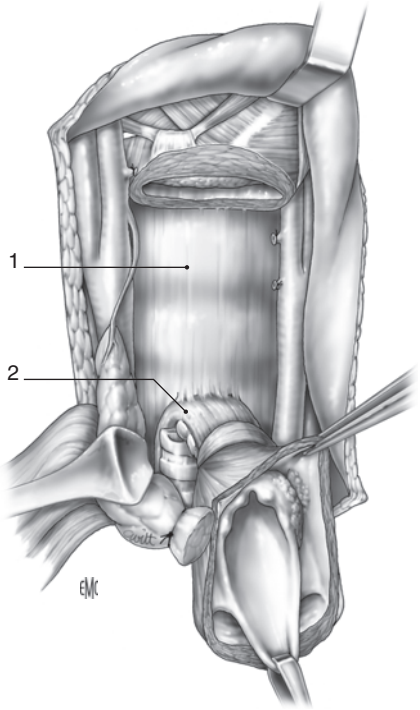

Figura 7. Faringolaringectomía total circular. Exéresis en sentido superoinferior. 1. Aponeurosis prevertebral. 2. Esófago cervical.

vado. No se debe dudar en resecar la totalidad de los músculos infrahioideos para evitar el riesgo de necrosis muscular postoperatoria.

Exéresis faringolaríngea

Por lo general, la exéresis de la pieza quirúrgica se efectúa en sentido superoinferior con un abordaje por la valécula, después de la sección circular del límite superior de la mucosa faríngea. Ésta debe realizarse por lo menos a 1 cm por encima del extremo superior de la lesión (Fig. 7). Se desciende la pieza hacia la parte baja cervical, tras el despegamiento digital previo del muro faríngeo respecto del plano prevertebral. Por debajo, la sección se efectúa a la altura de la boca esofágica, sin dudar en franquearla si se considera necesario para asegurar márgenes de exéresis de al menos 1 cm por debajo del polo inferior del tumor. La exéresis continúa con la sección completa del anillo traqueal situado justo superior al orificio de la traqueotomía. Se incluyen en monobloque el/los lóbulos tiroideos correspondientes y el/los vaciamientos recurrenciales efectuados.

A continuación, se abre la pieza con la tijera a nivel de la pared faríngea posterior para verificar la calidad de los márgenes. No se debe dudar en efectuar nuevos cortes con estudios intraoperatorios si se considera necesario.

En caso de afectación de la base de la lengua, la exéresis se realiza en sentido inferosuperior. Es necesario conservar como mínimo un pedículo lingual. En caso de invasión del tercio superior del esófago, aunque sea limitada, se debe realizar una esófago-FLTC, asociando a esta intervención la esofagectomía en monobloque.

Algunos autores [23] recomiendan, cuando es posible, la conservación de una banda mucosa posterior. Esta técnica puede plantear problemas de vitalidad de esta mucosa remanente, por lo que se prefiere no correr el riesgo.

Reconstrucción

Aunque existen varias técnicas de reconstrucción, la elección del colgajo debe respetar la experiencia de cada uno de los equipos que realizan este tipo de intervención.

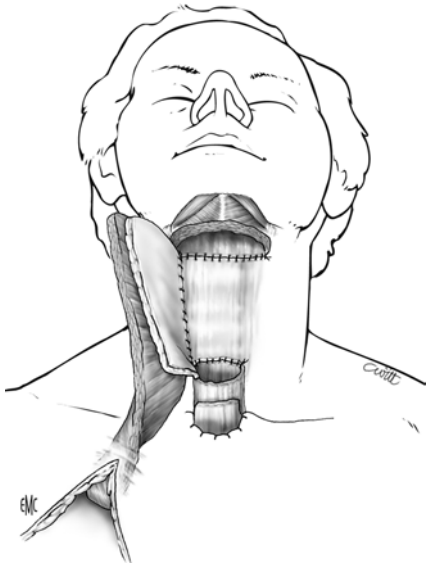

Figura 8. Colocación del colgajo según la técnica de Spriano.

Colgajo antebraquial libre microanastomosado

Es el colgajo que debe preferirse cuando es posible realizarlo. Los resultados funcionales faríngeos son buenos, tanto para la vía esofágica como para la deglución [24]. Las secuelas funcionales del antebrazo son aceptables. Se trata de un colgajo muy fiable, fácil de confeccionar, pero que requiere el trabajo de un equipo doble. Las principales contraindicaciones a este colgajo son una contraindicación para la anestesia general prolongada (6 horas), un sitio donante inadecuado para este tipo de toma, un sitio receptor incompatible con la cirugía de anastomosis microvascular y el rechazo del paciente.

Trasplante libre de yeyuno

Es el colgajo libre preferido por numerosos equipos [20, 25-27]. Se obtiene de la tercera parte del yeyuno, presenta un pedículo constante, las secuelas digestivas son nulas, la reconstrucción es fácil y los resultados funcionales son excelentes [28]. Los autores de este artículo han abandonado progresivamente este colgajo en beneficio del precedente, ya que el tiempo de la microanastomosis parece más delicado (en especial la anastomosis venosa) comparado con el del colgajo antebraquial, mientras que los resultados funcionales son comparables.

Ascensos digestivos pediculados

Sólo están indicados para la reconstrucción de la esófago-FLTC. Numerosos equipos prefieren el ascenso del estómago, tubulizado o no [29]. Esta técnica se encuentra limitada por la altura de la resección inicial.

Colgajo musculocutáneo de pectoral mayor (Fig. 8)

La técnica de reconstrucción denominada en «herradura» [30-32] permite la reconstrucción de la FLTC en la misma fase quirúrgica y por parte de un solo equipo. Es una intervención interesante para los pacientes con mal estado general, ya que su duración es mucho menor a la de las técnicas antes descritas.

El colgajo musculocutáneo de pectoral mayor se asciende por vía subcutánea con la piel hacia adentro y se sutura sobre el plano aponeurótico prevertebral en toda su longitud, en forma de canal vertical abierto hacia atrás. Los extremos cutáneos superiores e inferiores se suturan a los bordes mucosos adyacentes. Algunos equipos colocan antes del cierre un injerto de piel sobre el plano prevertebral.

Cierre

La confección del traqueostoma y el cierre de los planos subcutáneos y cutáneos cumplen las mismas exigencias que en la faringolaringectomía total.

Cuidados postoperatorios

Difieren poco de lo recomendado en el apartado correspondiente a las generalidades, salvo el protocolo de anticoagulación a dosis isocoagulantes en caso de colgajos microanastomosados. La reanudación de la alimentación oral se efectúa entre el D7 y el D10 después de practicar un tránsito faringoesofágico con contraste hidrosoluble.

■ Faringectomías y faringolaringectomías parciales

Las intervenciones que se describen a continuación tienen en común la confección inicial de la traqueotomía sin traqueostoma definitivo. Los tejidos conservados permitirán al paciente asegurar una fonación correcta asociada a una buena deglución sin broncoaspiración.

Los autores de este artículo realizan la traqueotomía en primer lugar y se esfuerzan en efectuar una vía de acceso separada de la incisión principal (cf infra).

A continuación se efectúa el vaciamiento ganglionar, que puede hacerse en monobloque con la pieza quirúrgica cuando se considere necesario. En este tipo de intervención, resulta muy poco frecuente que sea preciso practicar una lobectomía tiroidea con vaciamiento recurrencial, ya que se trata de lesiones de localización alta.

Tienen en común una preparación de la laringe casi idéntica (Fig. 9). Se inicia esta fase con la liberación del asta mayor del hueso hioides del lado de la lesión, de sus inserciones musculares infra y suprahioideas. Éstas se seccionan y resecan a continuación. Los músculos infrahioideos se rechazan con cuidado en sentido superoinferior, y se incluye en monobloque el músculo tirohioideo, la membrana tirohioidea y el pericondrio del ala tiroidea contiguo a su cara externa. Este tiempo debe realizarse con cuidado, ya que de la calidad y la viabilidad del colgajo depende la buena cicatrización posterior. El pedículo laríngeo superior se diseca de forma cuidadosa y se liga, conservando el nervio laríngeo superior. La vascularización de los músculos infrahioideos depende en gran parte del pedículo tiroideo superior, que debe conservarse. Debe procurarse rebatir este colgajo lo mejor posible en sentido inferoposterior para limitar al máximo la disección de su parte más lateral. Se trata de un colgajo miopericóndrico que para intervenciones más limitadas, como la faringectomía parcial, constituye un simple plano de cobertura, pero que para las intervenciones más extensas asegura el cierre faríngeo.

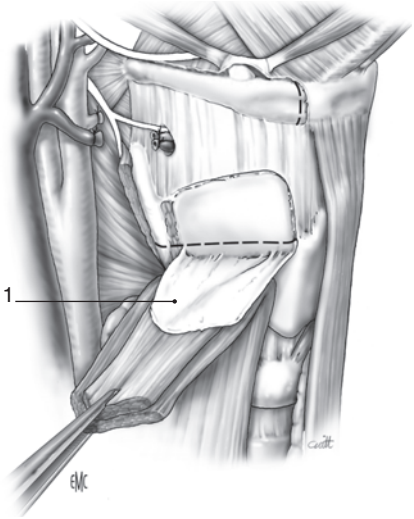

Figura 9. Hemilaringofaringectomía supraglótica. 1. Confección del colgajo miopericóndrico.

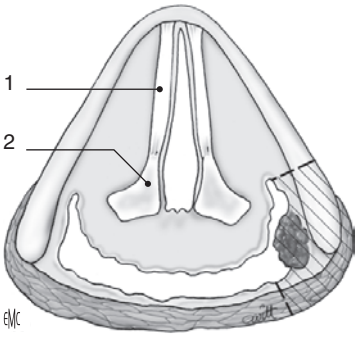

Figura 10. Faringectomía parcial por vía lateral. 1. Aritenoides. 2. Cuerda vocal. --- Línea de resección.

El ala tiroidea así expuesta puede resecarse según las necesidades en función de la localización y el tamaño de la lesión. Sin embargo, el límite inferior de la sección cartilaginosa no debe ser inferior al plano glótico. El ángulo anterior de la quilla tiroidea constituye una buena referencia. El plano glótico se proyecta a media altura de la vertical que une el fondo de la escotadura tiroidea por arriba, con el borde inferior del cartílago.

Faringectomía parcial

Es la denominada intervención de Trotter.

Indicaciones

Esta intervención permite la resección de tumores situados en la pared lateral del seno piriforme. El tamaño del tumor puede ser variable, pero en general debe ser inferior a 2 cm, no debe alcanzar el fondo del seno piriforme y no debe afectar al ángulo anterior (Fig. 10) [21, 33].

Faringectomía

La faringectomía se inicia con la incisión mucosa, que se practica en el lecho de exéresis del asta mayor del hioides, por lo general con la sección mucosa a la altura de la valécula, hasta por encima del repliegue faringoepiglótico. Esta intervención requiere estar atento a la conservación del XII y de la arteria lingual situada justo por encima del bisturí. La ampliación de la incisión valecular permite una adecuada observación de la extensión de la lesión a nivel mucoso. Después, se efectúa la resección a demanda, dejando en todas direcciones un margen de mucosa sana de 1 cm. De esta forma, se puede resecar la casi totalidad de la pared lateral del seno piriforme, y se deberá practicar una incisión media y bastante alta en la valécula si la lesión sobrepasa por arriba el repliegue faringoepiglótico. Durante el tiempo de resección, debe tenerse especial cuidado para conservar el nervio laríngeo superior.

Cierre del faringostoma

Por lo general, el cierre se efectúa por simple aproximación. Cuando las resecciones son más amplias, se debe evitar la tracción excesiva, sobre todo el ascenso artificial de la boca del esófago, ya que puede producir trastornos deglutorios acusados y prolongados. En este caso concreto, el colgajo descrito con anterioridad puede ser muy útil para cubrir el defecto mucoso. La estanqueidad queda garantizada en este caso por puntos pericondromucosos próximos invertidos hacia la luz faríngea.

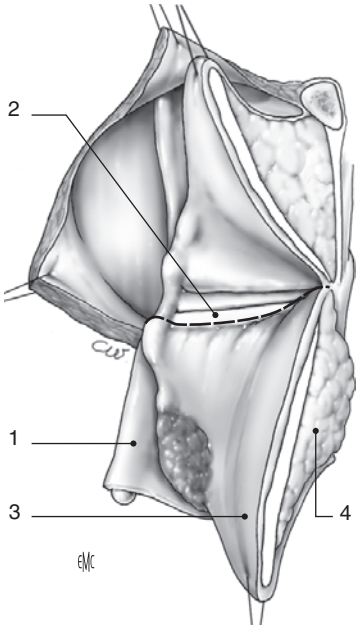

Figura 11. Hemilaringofaringectomía horizontal supraglótica. Exéresis de la lesión. 1. Ala tiroidea. 2. Cuerda vocal. 3. Epiglotis. 4. Celda preepiglótica.

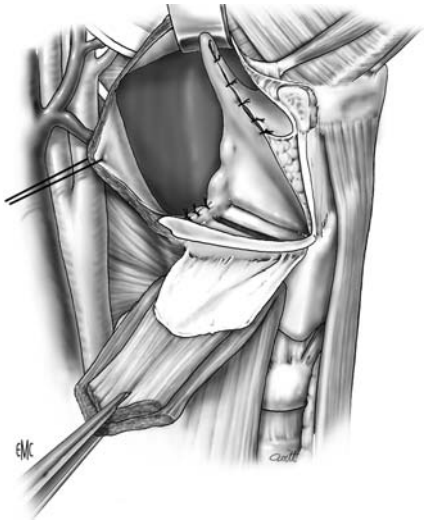

Figura 12. Hemilaringofaringectomía horizontal supraglótica. Relaciones del laringofaringostoma.

Variante de la exéresis

Si la lesión es más extensa, en especial en la pared faríngea posterior, puede ser que el colgajo antes constituido no sea suficiente para garantizar el cierre. En este caso concreto [21, 34, 35], se puede plantear el cierre del faringostoma con un colgajo adaptado. Se prefiere en este caso la utilización del colgajo libre antebraquial microanastomosado. Cuando éste no se puede realizar, se puede plantear el cierre mediante un colgajo de pectoral mayor [36]. Se trata de una intervención mucho más laboriosa que la descrita anteriormente y que muy a menudo requiere un vaciamiento celuloganglionar cervical bilateral.

Hemifaringolaringectomía horizontal supraglótica

Indicaciones

Esta intervención está indicada para las lesiones situadas en la encrucijada de los tres repliegues. Por arriba, pueden extenderse a la valécula, pero de manera limitada. Por abajo, no deben llegar al fondo del seno piriforme. A nivel laríngeo, deben dejar libre de forma obligatoria la totalidad de la mucosa aritenoidea y el plano glótico. La laringe debe quedar móvil y las pruebas de imagen efectuadas previamente deben revelar a lo sumo una invasión limitada del nivel supraglótico sin invasión paralaríngea glótica o subglótica [37]. Para los autores de este artículo, la invasión de la celda preepiglótica contraindica la práctica de esta intervención.

Exéresis (Fig. 11)

Se practica después de la confección del colgajo miopericóndrico (cf supra). El abordaje mucoso se efectúa por la vía del lecho de sección del asta mayor del hueso hioides del lado afectado. En esta fase, debe prestarse una especial atención para respetar la arteria lingual y el XII. La vía de acceso mucosa debe ser lo bastante alta en relación a la zona de los tres repliegues para evitar la proximidad del tumor, que la suele invadir en este tipo de indicaciones. La incisión mucosa se amplía a nivel de la valécula, lo que permite tener un acceso directo y una buena visualización de la extensión tumoral. A continuación, se procede a la exéresis de los tejidos según las necesidades, con márgenes mucosos faríngeos de un centímetro en todas las direcciones. A nivel laríngeo, la exéresis puede requerir la sección de la mitad e incluso de la casi totalidad de la epiglotis. Esta sección exige respetar al máximo la comisura anterior, lo que garantiza el mantenimiento de la inserción anterior de ambas cuerdas vocales. La sección continúa en sentido anteroposterior a lo largo de la cara superior de la cuerda vocal, hasta el fondo del ventrículo de Morgani, del lado de la lesión. Se llega por detrás a los relieves del aritenoides, que se conservan junto con su mucosa, y se asciende así en vertical sobre el repliegue aritenoepiglótico. El tiempo laríngeo antes descrito obliga muy a menudo a dejar márgenes de seguridad inferiores al centímetro en una o varias direcciones. Esto exige una intervención segura, perfectamente adaptada al conocimiento de la lesión y sobre todo un buen diagnóstico por imagen. Ante la menor duda, deben practicarse nuevos cortes para un estudio intraoperatorio. El espacio preepiglótico no se afecta, en teoría, por la invasión tumoral. Sin embargo, si existen dudas, es preferible efectuar una epiglotectomía total cuidadosa durante este tiempo para incluir la totalidad de la celda en la pieza tumoral.

Cierre del faringolaringostoma (Fig. 12)

En la primera fase se tiene cuidado de cubrir la sección cartilaginosa epiglótica mediante la simple aproximación mucosa sobre la zona con puntos individuales. Si el cartílago aritenoides ha quedado expuesto o incluso seccionado en su parte superior, también se debe cubrir la denudación cartilaginosa mediante aproximación mucosa. También pueden ser necesarios algunos puntos mucosos para un cierre parcial de la abertura faríngea. Una abertura faringolaríngea persistente requiere la utilización de un colgajo miopericóndrico que se sutura por detrás a la mucosa faríngea, por arriba a la mucosa faríngea y a los músculos suprahioideos, y por delante a la celda preepiglótica y a los músculos infrahioideos contralaterales. La utilización óptima de la porción pericóndrica del colgajo permite una estanqueidad idónea. Se debe procurar dejar libre la epiglotis o su muñón restante y además no se debe forzar la sutura faríngea, debido al riesgo de ascender de forma artificial la boca del esófago, que puede ocasionar broncoaspiraciones graves y prolongadas. La cervicotomía se cierra a continuación en dos planos sobre un dren de vacío.

Variantes del cierre

Algunos autores [9, 38] proponen el cierre mediante un colgajo de platisma. También se puede plantear el cierre con un colgajo puro de músculo pectoral mayor.

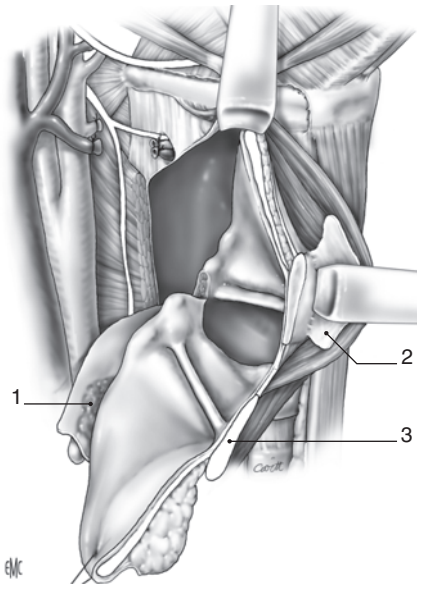

Figura 13. Hemifaringolaringectomía supracricoidea. 1. Tumor. 2. Colgajo miopericóndrico. 3. Borde anterior del ala tiroidea.

Hemifaringolaringectomía supracricoidea

Es la denominada intervención de Paul André.

Indicaciones

Está pocas veces indicada y se realiza en los tumores del margen laríngeo lateral que invaden el aritenoides por detrás sin afectar al margen posterior. En la endolaringe, pueden descender en el plano glótico sin invasión subglótica. Por delante, no invaden la celda preepiglótica y en sentido lateral pueden invadir el seno piriforme y dejar libre su fondo y la pared faríngea posterior. La movilidad faríngea puede estar disminuida por el efecto masa, pero la articulación cricoaritenoidea debe estar indemne [2, 39]. Se debe asegurar que la invasión del espacio paralaríngeo es limitada, sobre todo a nivel glótico (mediante pruebas de imagen).

Hemifaringolaringectomía (Fig. 13)

Se practica tras la realización del colgajo miopericóndrico (cf supra). La vía de acceso valecular se efectúa en el área de resección del asta mayor del hueso hioides, con cuidado de conservar bien la arteria lingual y el XII. La sección mucosa se amplía para una exposición adecuada de la lesión. Se practica la sección en sentido superoinferior y, en general, se abarca por delante la totalidad de la epiglotis, y la celda preepiglótica se incluye de forma cuidadosa en la pieza de exéresis si existen dudas sobre su invasión. Por la parte inferior, la sección se prolonga en la comisura anterior, con cuidado de no desinsertar la cuerda vocal del lado sano. Se alcanza así el borde superior del anillo cricoideo. Por detrás, la sección se inicia en la escotadura interaritenoidea, con cuidado de no lesionar el aritenoides del lado sano, así como el borde superior de la lámina cricoidea. Se procede entonces a la desinserción del aritenoides del lado de la lesión, lo que une la incisión anterior de detrás hacia delante. A nivel faríngeo, la resección se efectúa a demanda, con la precaución de obtener márgenes mucosos sanos de un centímetro en todas las direcciones. Ante la menor duda, se efectuarán nuevos cortes con estudio intraoperatorio. Durante la resección de la lesión, debe prestarse especial atención para respetar el nervio laríngeo superior.

Cierre del faringolaringostoma

En una primera fase, si se ha expuesto el aritenoides restante, se efectúa un acolchado mucoso cuidadoso. Si se ha seccionado la epiglotis, se recubre con cuidado la zona de sección cartilaginosa con la mucosa adyacente mediante puntos sueltos. Se reaplica el colgajo miopericóndrico, con cuidado (como en la intervención precedente) de dejar libre el muñón epiglótico que queda en ocasiones, y de no ascender la boca del esófago hacia arriba. La superficie pericóndrica del colgajo debe aprovecharse al máximo durante este cierre faríngeo, en especial para el cierre de la parte baja, ya que asegurará una estanqueidad óptima en esta zona.

Variante quirúrgica

Cuando la resección a nivel faríngeo sea especialmente amplia, puede plantearse, como en la intervención anterior, una reconstrucción mediante un colgajo que ofrezca una mayor superficie. En este caso, se prefiere la reconstrucción con el colgajo libre microanastomosado antebraquial [40, 41]. Como segunda elección, se utiliza el colgajo musculocutáneo de pectoral mayor.

Cierre y postoperatorio

El colgajo cutáneo cervical se repone y se sutura en dos planos sobre un dren de vacío. La principal dificultad de esta técnica radica en la rehabilitación foniátrica, que a menudo es prolongada, y en las primeras semanas sólo se consiguen resultados mediocres. Estos resultados pueden agravarse además por la radioterapia postoperatoria que, en ningún caso, debe retrasarse si es necesaria.

■ Cirugía endoscópica con láser de CO_2

Esta técnica, claramente menos desarrollada que la de los tumores supraglóticos o glóticos, ha sido recomendada por algunos equipos alemanes para el tratamiento de tumores muy seleccionados de la hipofaringe. Esta cirugía endoscópica se practica según los mismos protocolos, es decir, la asociación del vaciamiento cervical uni o bilateral en la misma fase o (con más frecuencia) en una segunda fase quirúrgica. Además, la irradiación postoperatoria de la localización primitiva y de las áreas ganglionares es indispensable en todos los casos para los tumores avanzados.

Estos autores [42, 43] insisten sobre la necesidad de una excelente exposición del tumor, cuyos límites macroscópicos deben ser bien visibles y que la exéresis debe pasar a un centímetro de ellos. Por el contrario, parece que la mayoría de los pacientes no son traqueotomizados de forma inicial. La resección se practica de modo progresivo hasta encontrar tejido sano. Los pequeños vasos de menos de 0,5 mm pueden ser fotocoagulados, pero para los de mayor tamaño se deben emplear microclips vasculares. Resulta inevitable que los tumores bastante voluminosos deban fragmentarse.

■ Conclusión

Los cánceres de la hipofaringe se suelen diagnosticar de forma tardía y aparecen con frecuencia en pacientes con mal estado general. La cirugía sólo está indicada en un número limitado de casos, pero sigue siendo, incluso según el criterio de la conservación laríngea, un tratamiento eficaz. La cirugía tumoral es indisociable del tratamiento de las áreas ganglionares. El vaciamiento ganglionar uni o bilateral se realiza en el mismo tiempo operatorio. En este contexto, la cirugía parcial se reserva

para pacientes muy seleccionados. La cirugía endoscópica con láser de CO_2 presenta sólo escasas indicaciones, mientras que la cirugía parcial por vía externa permite la exéresis, bajo la cobertura de una traqueotomía provisional, de tumores limitados de la pared lateral de la hipofaringe (faringectomía parcial) o de la parte alta del muro faringolaríngeo (hemilaringofaringectomía supraglótica o supracricoidea). La faringolaringectomía total permite el control local adecuado de los casos no susceptibles de las estrategias de conservación laríngea. Las faringolaringectomías circulares con esofagectomía total o parcial permiten, en casos muy seleccionados, la ablación de tumores más evolucionados, pero cuyo pronóstico sigue siendo sombrío.

Bibliografía

[1] Guerrier B, Giner R, Di Ruggiero JM. Épithéliomas du sinus piriforme : étude rétrospective de 578 cas. Résultats comparés de la radiothérapie exclusive et de la chirurgie suivie de radiothérapie des facteurs pronostiques « TNM ». In: *Cancer de l'hypopharynx. Actualités de carcinologie cervico-faciale*. Paris: Masson; 1989. p. 59-65 (tome 15).

[2] Guerrier B, Barazer M, Maurice N. Pharyngectomies et pharyngolaryngectomies. *Encycl Méd Chir* (Elsevier SAS, Paris), Techniques chirurgicales - Tête et cou, 46-280, 1993: 14p.

[3] Cook DW, Canepa C, Winek T, Sasakit M. Laryngeal flap for hypopharynx reconstruction. *Head Neck* 1991;**13**:318-20.

[4] Stafford ND, Matthews RN. Reconstruction of the pharynx after laryngectomy and partial pharyngectomy. *J Laryngol Otol* 1988;**102**:45-8.

[5] Pearson BW, Woods R, Hartman D. Extended hemilaryngectomy for T3 glottic carcinoma with preservation of speech and swallowing. *Laryngoscope* 1980;**90**:1950-61.

[6] Pearson BW. Subtotal laryngectomy. *Laryngoscope* 1981;**91**: 1904-12.

[7] Pearson BW, Desanto L, Olsen K, Salassa J. Results of near-total laryngectomy. *Ann Otol Rhinol Laryngol* 1998;**107**: 820-5.

[8] Dumich P, Pearson BW, Weiland L. Suitability of near-total laryngopharyngectomy in piriform carcinoma. *Arch Otolaryngol* 1984;**110**:664-9.

[9] Urken ML, Blackwell K, Biller HF. Reconstruction of the laryngopharynx after hemicricoid/hemithyroid cartilage. Preliminary functional results. *Arch Otolaryngol Head Neck Surg* 1997;**123**:1213-22.

[10] Gael JF. Pharyngo-laryngectomie avec shunt trachéo-laryngo-pharyngé selon Pearson. Technique et résultats préliminaires : à propos de 30 cas. [thèse pour le Doctorat en Médecine], Faculté de Médecine, Lille, 2001.

[11] Chandrachud H, Chaurania M, Sinha K. Subtotal laryngectomy with myomucosal shunt. *J Laryngol Otol* 1989; **103**:505-7.

[12] Andrade P, Kowalski L, Vieira L, Santos C. Survival and functional results of Pearson's near-total laryngectomy for larynx and pyriform sinus carcinoma. *Head Neck* 2000;**22**: 12-6.

[13] Hacquart N, Brasnu D. Laryngectomie et pharyngo-laryngectomie avec shunt trachéo-Iaryngo-pharyngé type « Pearson ». Technique, résultats préliminaires et indications : à propos de 29 cas. [thèse pour le Doctorat en Médecine], Faculté de Médecine Saint-Antoine, Paris, 1998.

[14] Desanto L, Pearson BW, Olsen K. Utility of near-total laryngectomy for supraglottic, pharyngeal, base-of-tongue, and other cancers. *Ann Otol Rhinol Laryngol* 1989;**98**:2-7.

[15] Levine P, Debo R, Reibel J. Pearson near-total laryngectomy: a reproducible speaking shunt. *Head Neck* 1994;**16**:323-5.

[16] Suits G, Cohen J, Everts E. Near-total laryngectomy. Patient selection and technical considerations. *Arch Otolaryngol Head Neck Surg* 1996;**122**:473-5.

[17] Gavilan J, Herranz J, Pilar P, Rabanal I. Speech results and complications of near-total laryngectomy. *Ann Otol Rhinol Laryngol* 1996;**105**:729-33.

[18] Terris D, Fee W, Goffinet D. Potential success of near-total laryngectomy despite postoperative radiation therapy. *Laryngoscope* 1996;**106**:1152-6.

[19] Lefebvre JL, Castelain B, Buisset E, Coche-Dequeant B, Prevost B, Cambier L. Les cancers de la région rétro-crico-aryténoïdienne : à propos de 58 cas. In: *Cancers de l'hypopharynx. Actualités de carcinologie cervico-faciale*. Paris: Masson; 1989. p. 169-72 (tome 15).

[20] Triboulet JP, Darras J, Bocouillon P, Ribiere P. La reconstruction digestive après pharyngo-laryngectomie totale circulaire (PLTC). Résultats et commentaires : à propos de 60 observations. *Chirurgie* 1989;**115**:210-9.

[21] Fini-Storchi O, Lo Russo D, Agostini V, Libo-Nati GA, Pastorelli E. Surgical treatment in 155 cases of hypopharyngeal carcinoma: analysis of results and causes of failure. *Acta Otorhinolaryngol Ital* 1990;**10**:337-46.

[22] Peracchia A, Bardini R, Ruol A, Castoro C, Tiso E, Asolati M. Cancer de l'hypopharynx et de l'œsophage cervical. Rôle et limites du traitement chirurgical. *Chirurgie* 1990;**116**:351-7.

[23] David JM, Bachaud JM, Chevrau C, Vignaux JR. Pharyngo-laryngectomie totale circulaire reconstruite par lambeau musculo-cutané du grand pectoral : à propos de 13 cas. In: *Cancers de l'hypopharynx. Actualités de carcinologie cervico-faciale*. Paris: Masson; 1989. p. 173-5 (tome 15).

[24] Fuchs S. Place du lambeau anti-brachial libre dans la reconstruction de la filière digestive cervicale. À propos de 11 observations. [thèse de Médecine], Marseille. 1986.

[25] De Vries EJ, Myers EN, Johnson JT, Shestak K, Schusterman MA, Petruzzelli GJ, et al. Jejunal interposition for repair of stricture or fistula after laryngectomy. *Ann Otol Rhinol Laryngol* 1990;**99**:496-8.

[26] Tanaka S, Hirano M, Matsuoka H, Inoue Y, Tai Y. Free jejunal autograft for pharyngoesophageal reconstruction. *Nippon-Jibiikoka-Gakkai-Kailho* 1991;**94**:192-7.

[27] Steffen R, Mayer B, Knoop M, Jahnke V, Nehaus P. Technique of microvascular jejunum transfer for replacement of the cervical esophagus. *Chirurg* 1991;**62**:332-5.

[28] Germain MA, Hureau J, Trotoux J, Agossou-Voyeme AK. La reconstruction pharyngo-œsophagienne par transplant libre jéjunal revascularisé. Indications, techniques et surveillance. À propos de 90 observations. *Chirurgie* 1990;**116**:78-88.

[29] Spiro RH, Bains MS, Shah JP, Strong EW. Gastric transposition for head and neck cancer: a critical update. *Am J Surg* 1991;**162**:348-52.

[30] Spriano G, Piantanida R, Pellini R. Hypopharyngeal reconstruction using pectoralis major myocutaneous flap and pre-vertebral fascia. *Laryngoscope* 2001;**111**:544-7.

[31] Spriano G, Pellini R, Roselli R. Pectoralis major myocutaneous flap for hypopharyngeal reconstruction. *Plast Reconstr Surg* 2002;**110**:1408-13.

[32] Ivan L, Paczona R, Czigner J, Rovo L, Jori J. Pharyngeal and hypopharyngeal reconstruction after mutilating surgery for malignant hypopharynx cancers. *Eur Arch Otorhinolaryngol* 2001;**258**:292-5.

[33] Laccourreye H. *La chirurgie partielle des épithéliomas du pharyngo-larynx*. Paris: Monographies de Wagram; 1991. p. 107-9.

[34] Depondt J, Guedon C, Cohen B, Leplus P, Vial-Lard D, Kebarli C, et al. Cancers de la paroi postérieure du pharynx : résultats, modalités de la chirurgie. In: *Cancers de l'hypopharynx. Actualités de carcinologie cervico-faciale*. Paris: Masson; 1989. p. 149-53 (tome 15).

[35] Trotoux J, Germain M, Bonfils P, Laccourreye O, Clavier A, Cooper-Royer F, et al. De l'intérêt du lambeau chinois dans la reconstruction de la paroi pharyngo-laryngée postérieure, de la cavité buccale et dans la chirurgie de rattrapage après échec de transfert digestif pédiculé. *Ann Otolaryngol Chir Cervicofac* 1989;**106**:354-9.

[36] Delaere PR, Ostyn F, Boeckx WD, Guelincks P. Hypopharyngeal reconstruction with the radial forearm flap. *Acta Chir Belg* 1990;**90**:132-5.

[37] Piquet JJ, Chevalier D, Thill C. Partial surgery in treatment of cancers of the piriform sinus and lateral epilarynx. *Arch Otorhinolaryngol* 1991;**1**(suppl):47-53.

[38] Campones-Do Brasil OO, Pontes PA, Filho JS, Costa HO. Laryngectomies partielles verticales et reconstruction avec lambeau myocutané de peaucier du cou (plathysma). *Rev Laryngol Otol Rhinol (Bord)* 1991;**112**:45-53.

[39] Laccourreye H, Aboucaya JP, Menard M, Janot F, Fabre A, Brasnu D, et al. Les hémilaryngo-pharyngectomies. Résultats fonctionnels et carcinologiques. In: *Cancers de l'hypopharynx. Actualités de carcinologie cervico-faciale*. Paris: Masson; 1989. p. 131-41 (tome 15).

[40] Chantrain G, Deraemaecker R, Andry G, Dor P. Wide vertical hemipharyngolaryngectomy with immediate glottic and pharyngeal reconstruction using a radial forearm free flap: preliminary results. *Laryngoscope* 1991;**101**:869-75.

[41] Trotoux J, Germain MA, Ngo H, Laccourreye O, Bonfils P, Clavier A. Apport des lambeaux libres vascularisés dans la chirurgie des cancers de l'hypopharynx. In: *Cancers de l'hypopharynx. Actualités de carcinologie cervico-faciale*. Paris: Masson; 1989. p. 190-8 (tome 15).

[42] Steiner W, Ambrosch P, Hess CF, Kron M. Organ preservation by transoral laser microsurgery in piriform sinus carcinoma. *Otolaryngol Head Neck Surg* 2001;**124**:58-67.

[43] Rudert HH, Hoft S. Transoral carbon-dioxide laser resection of hypopharyngeal carcinoma. *Eur Arch Otorhinolaryngol* 2003;**260**:198-206.

J.-L. Lefebvre, Professeur des Universités, chef de département.
Y. Mallet, Chirurgien cervicofacial (y-mallet@o-lambret.fr).
Département de cancérologie cervicofaciale, Centre Oscar Lambret, 3, rue Combemale, 59020 Lille cedex, France.

Cualquier referencia a este artículo debe incluir la mención del artículo original: Lefebvre J.-L., Mallet Y. Pharyngectomies et pharyngolaryngectomies. EMC (Elsevier SAS, Paris), Techniques chirurgicales - Tête et cou, 46-280, 2005.

Disponible en www.emc-consulte.com (sitio en francés)
Título del artículo: **Pharyngectomies et pharyngolaryngectomies**

Algoritmos

Ilustraciones complementarias

Vídeos / Animaciones

Aspectos legales

Información al paciente

Informaciones complementarias

Autoevaluación